ecoline
ecolineus.com

The Rotator Interval - A Link Between Anatomy and Ultrasound (June, 2017)

EL INTERVALO ROTADOR

El **Intervalo Rotador** forma un espacio en la parte anterior del Manguito Rotador. Es el aspecto anterosuperior de la cápsula de la articulación glenohumeral reforzada por el **Ligamento Coracohumeral**, por el **Ligamento Glenohumeral Superior** y las fibras capsulares que se mezclan e insertan con el **Surco Bicipital**.

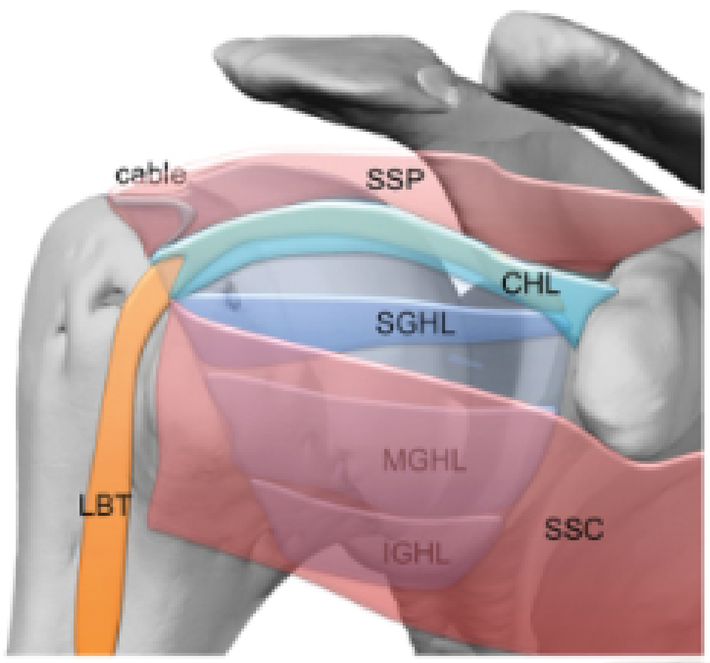

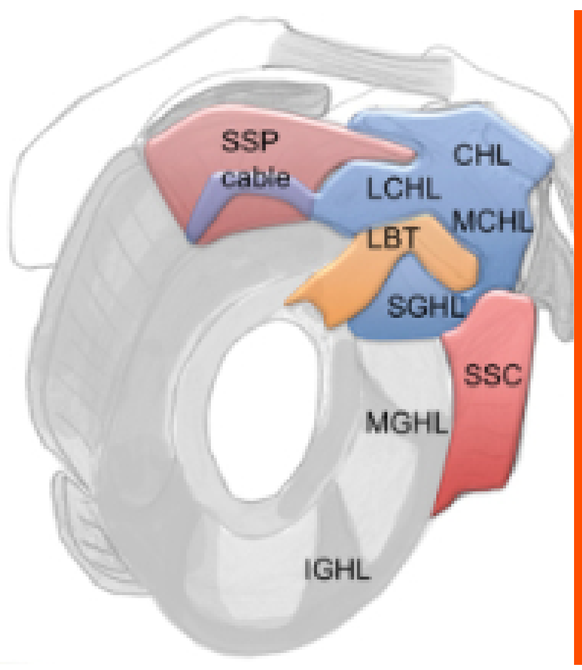

SGHL - Ligamento Glenohumeral Superior
IGHL - Ligamento Glenohumeral Inferior anterior
CHL - Ligamento Coracohumeral
MCHL - Ligamento Coracohumeral Medial
LCHL - Ligamento Coracohumeral Lateral
LBT - Tendón Largo del Bíceps
SSC - Tendón Subescapular
SSP - Tendón Supraespinoso

ecoline
ecolineus.com

The Rotator Interval - A Link Between Anatomy and Ultrasound (June, 2017)

EL INTERVALO ROTADOR

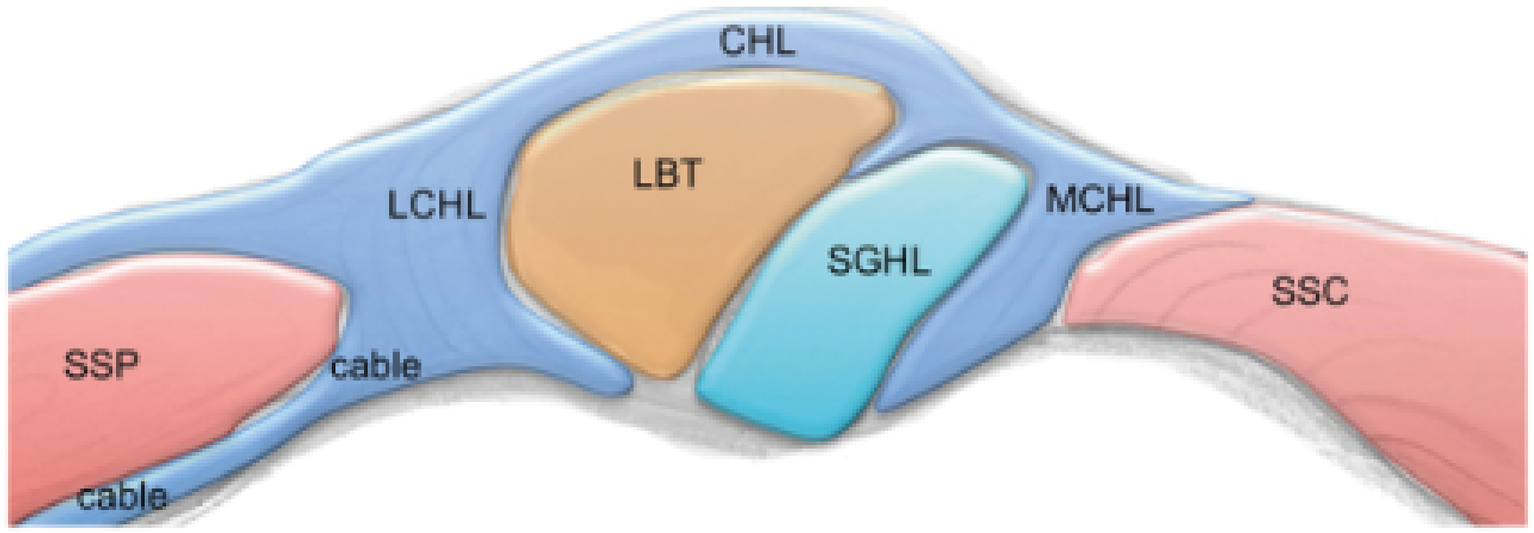

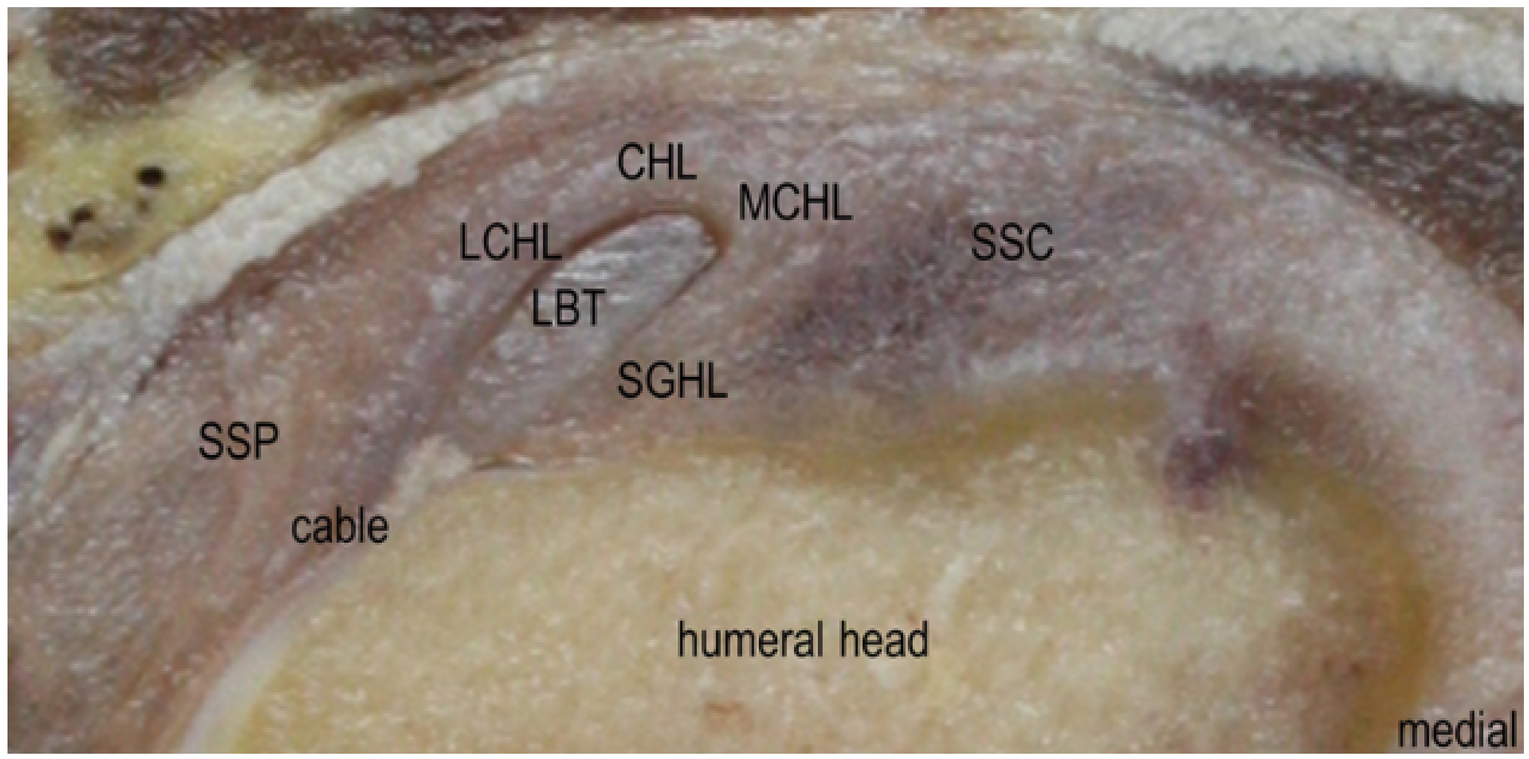

SGHL - Ligamento Glenohumeral Superior
IGHL - Ligamento Glenohumeral Inferior anterior
CHL - Ligamento Coracohumeral
MCHL - Ligamento Coracohumeral Medial

LCHL - Ligamento Coracohumeral Lateral
LBT - Tendón Largo del Bíceps
SSC - Tendón Subescapular
SSP - Tendón Supraespinoso

ecoline
ecolineus.com

The Rotator Interval - A Link Between Anatomy and Ultrasound (June, 2017)

EL INTERVALO ROTADOR

Ligamento Coracohumeral

Se **origina** en el tercio proximal de la base del coracoides y está compuesto por **dos fascículos**:

El Ligamento Coracohumeral Medial y el Ligamento Coracohumeral Lateral.

Este **segundo** fascículo se inserta tubérculo mayor y en el borde anterior del Tendón del Supraespinoso. Esta parte también se llama **Cable Rotador**.

ecoline
ecolineus.com

The Rotator Interval - A Link Between Anatomy and Ultrasound (June, 2017)

EL INTERVALO ROTADOR

Cable Rotador

Es una delgada **banda** fibrosa que se arquea a lo largo de la superficie inferior de las fibras del **Supraespinoso** e **Infraespinoso**.

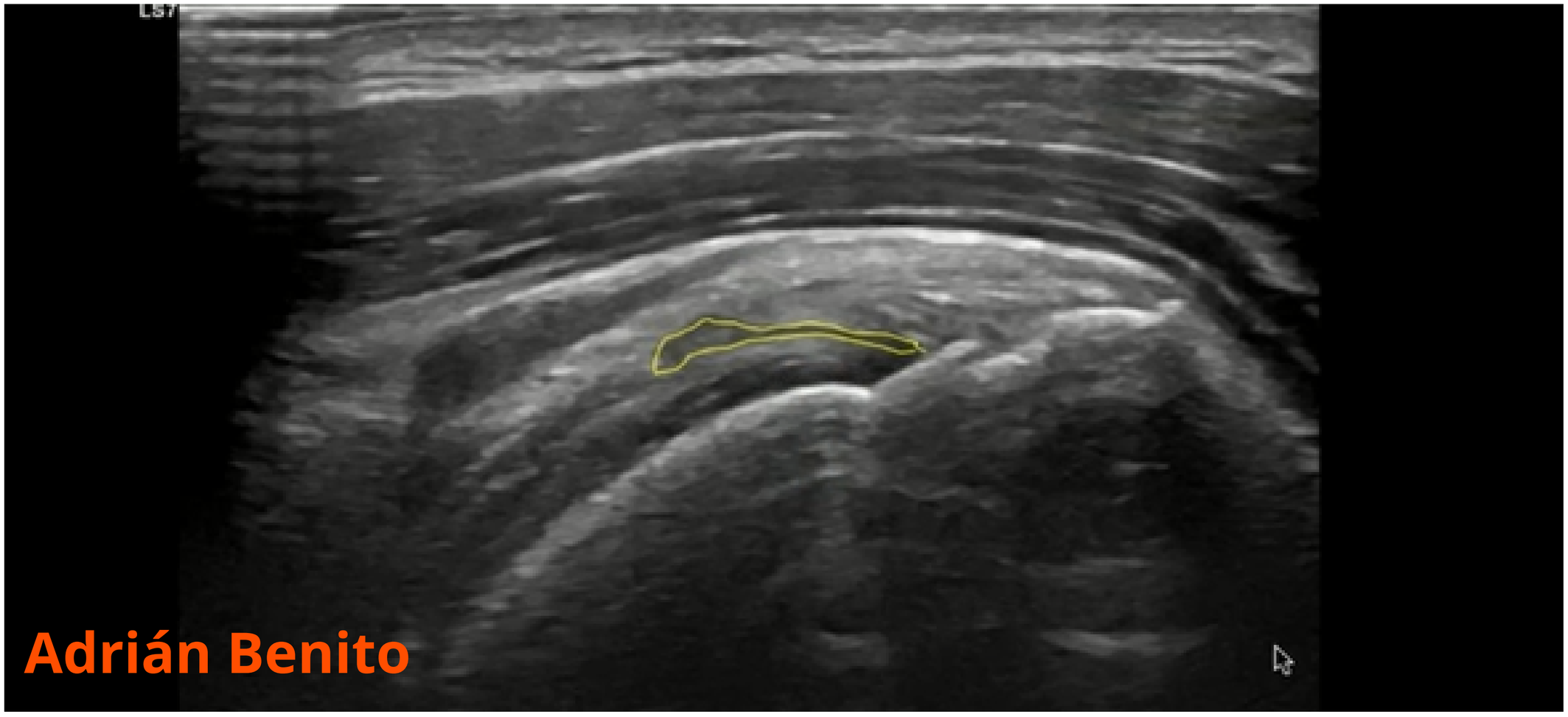

ecoline
ecolineus.com

The Rotator Interval - A Link Between Anatomy and Ultrasound (June, 2017)

EL INTERVALO ROTADOR

Ligamento Glenohumeral Superior

Es un **refuerzo** de la cápsula articular glenohumeral anterosuperior.

Puede estar **ausente** un 3%.

La unión proximal es muy **variable**:
- Se origina solo en el Tendón Largo del Bíceps
- En el Tendón Largo del Bíceps y la parte superior del Labrum.
- Desde el Ligamento Glenohumeral Medio, El Tendón Largo del Bíceps, la parte superior del Labrum y desde el tubérculo Glenoideo.

ecoline
ecolineus.com

The Rotator Interval - A Link Between Anatomy and Ultrasound (June, 2017)

EL INTERVALO ROTADOR

Tendón Largo del Bíceps

Puede originarse en el **Labrum Postero-Superior**, en el **Tubérculo Glenoideo Superior** o en ambos.

El "techo" anterior distal del Manguito Rotador se expande para formar el **Ligamento Humeral Transversal**, que cubre al Tendón en el Surco Bicipital.

ecoline
ecolineus.com

The Rotator Interval - A Link Between Anatomy and Ultrasound (June, 2017)

EL INTERVALO ROTADOR

Exploración Ecográfica

Corte oblicuo y transversal del **Intervalo Rotador**.

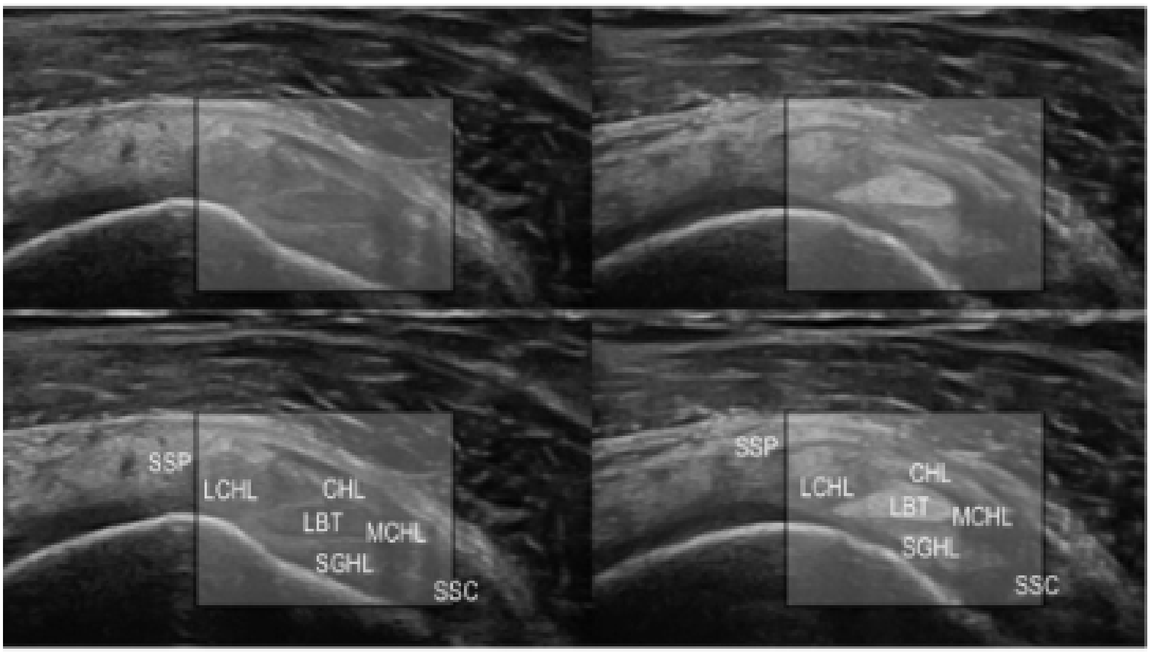

Corte oblicuo y longitudinal del origen del **Tendón Largo del Bíceps**

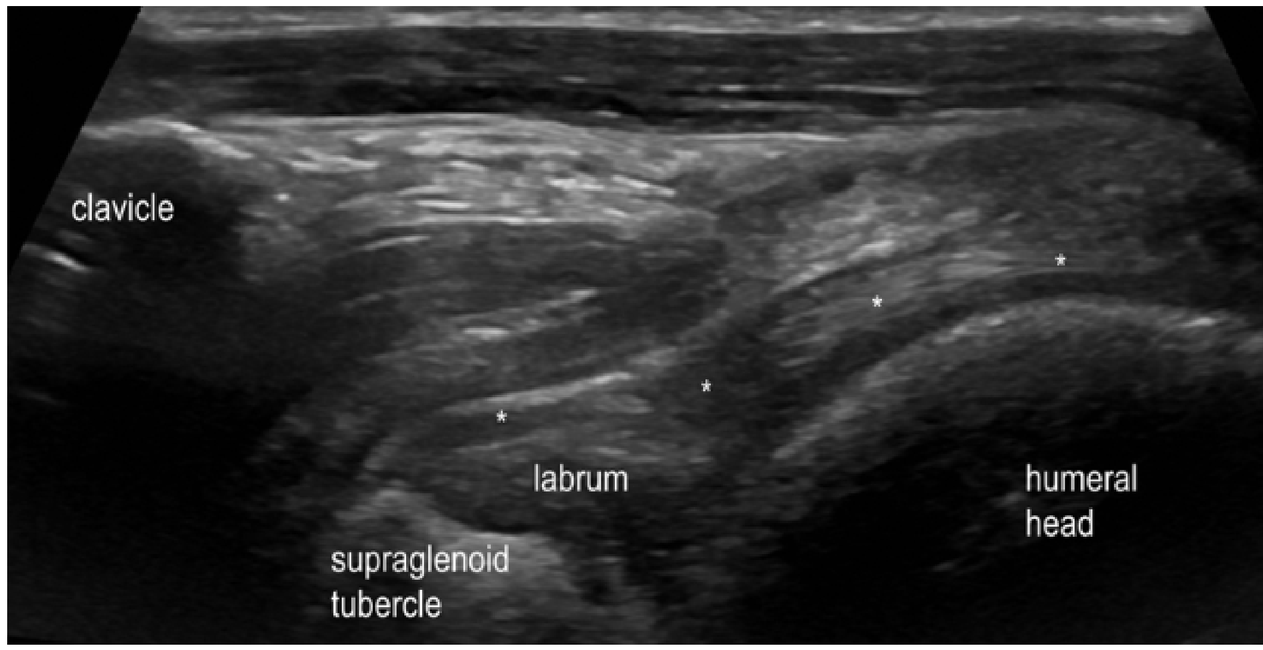

Corte oblicuo y transversal del **Intervalo Rotador**

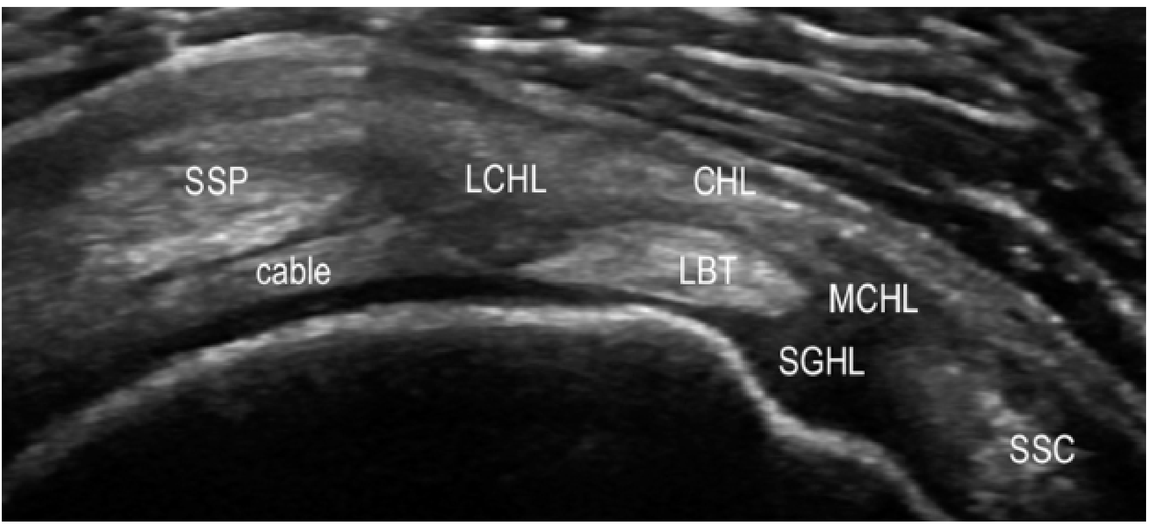

Corte longitudinal del Tendón **Supraespinoso**

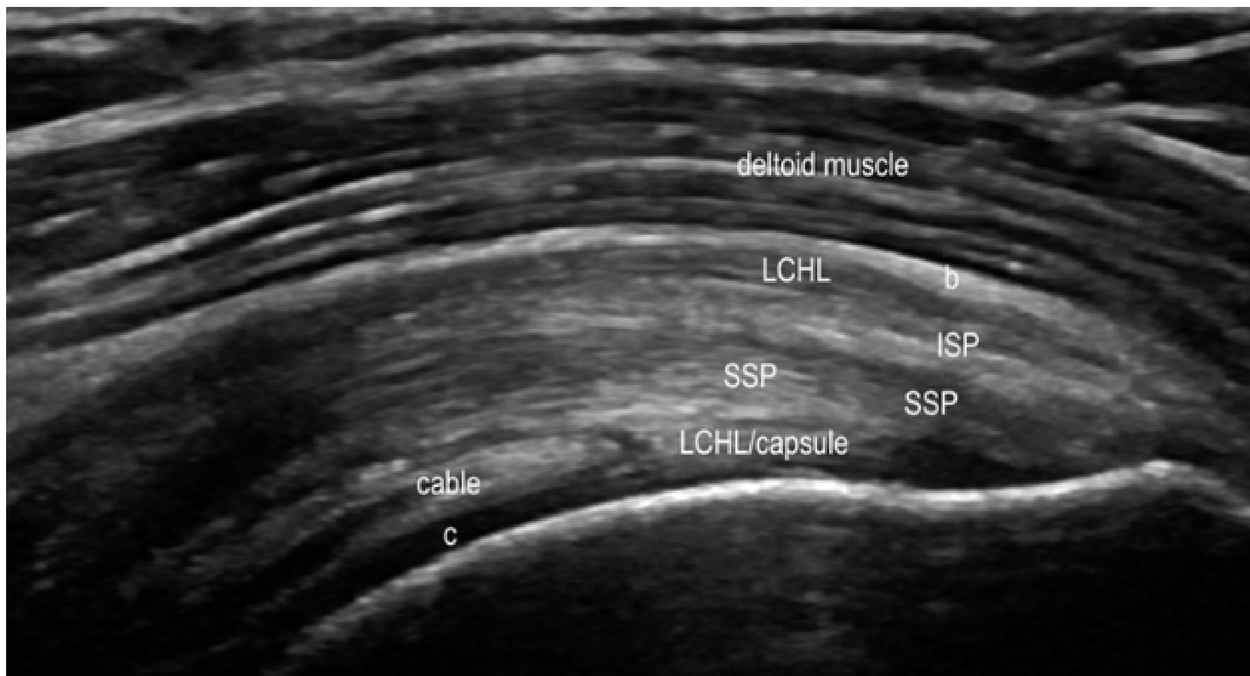

ecoline
ecolineus.com

The Rotator Interval - A Link Between Anatomy and Ultrasound (June, 2017)

EL INTERVALO ROTADOR

Exploración Ecográfica

Corte transversal (arriba) y longitudinal (abajo) del **Intervalo Rotador**.

***Ligamento Coracoacromial**
+Ligamento Coracohumeral

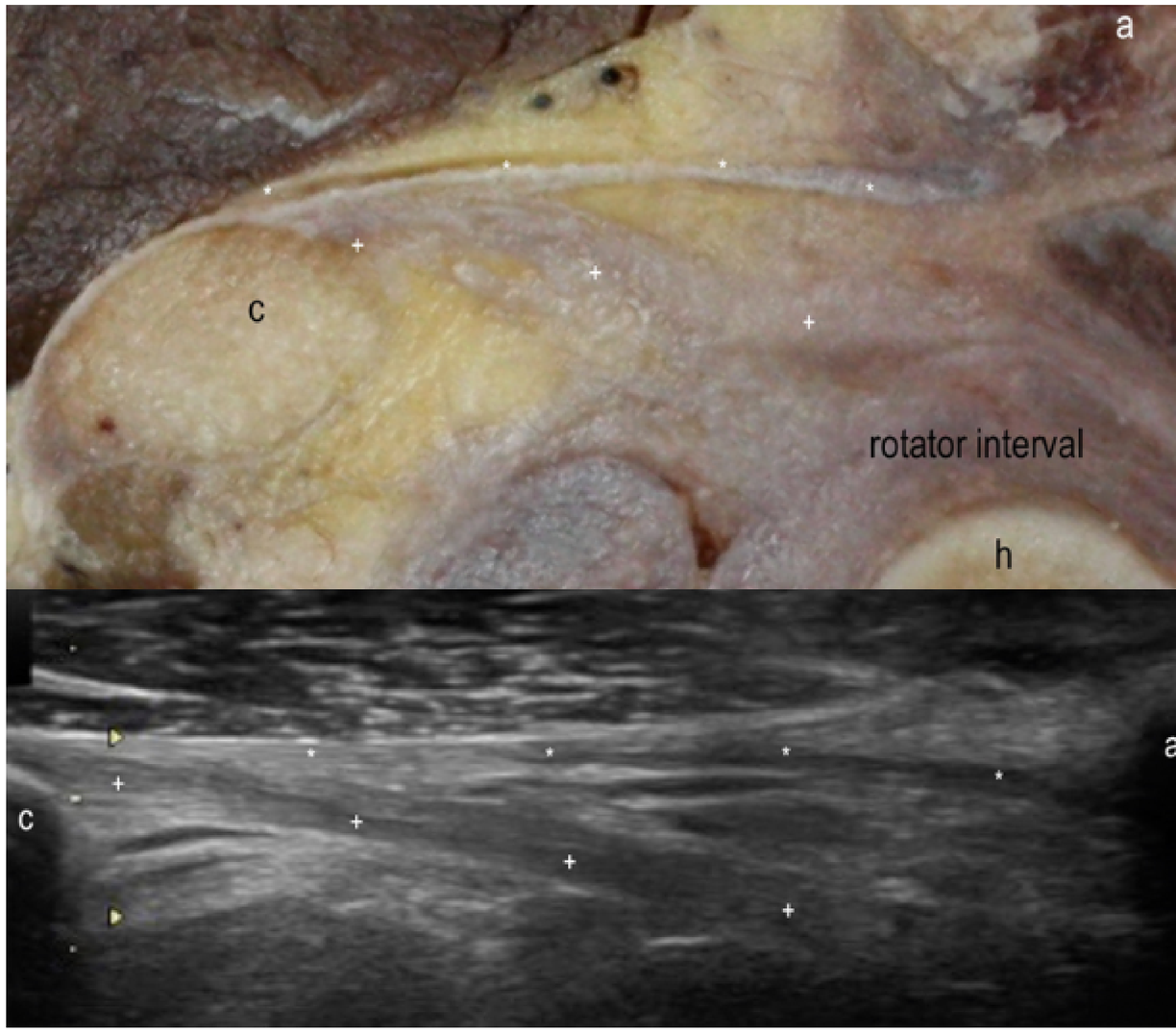

ecoline
ecolineus.com

The Rotator Interval - A Link Between Anatomy and Ultrasound (June, 2017)

EL INTERVALO ROTADOR

Este **artículo** demuestra que la **Ecografía** es una gran herramienta para visualizar la **anatomía** detallada del **Intervalo Rotador**.

Tiene una **resolución espacial** más alta que otras técnicas de imagen.

Te permite realizar **pruebas dinámicas** para ver cómo se comportan las estructuras.